広告　企画・制作：(株)読売広告西部

肘関節に多い疾患　上腕骨外側上顆炎

肘関節に多い疾患に上腕骨外側上顆炎があります。レントゲンを撮っても異常を見つけにくいため、そのまま放置しがちです。そこで九州大学大学院医学研究院　整形外科学分野　岡田貴充先生に上腕骨外側上顆炎の症状と治療法について伺いました。

九州大学大学院医学研究院 整形外科学分野 岡田貴充先生に聞く



九州大学医学部整形外科 助教
岡田 貴充（おかだ・たかみつ）氏

1999年九州大学医学部卒、医学博士。九州大学病院整形外科、北里大学整形外科講師、九州大学医学研究院助教（リハビリテーション）などを経て2012年から現職。専門は肩関節外科、肘関節外科、手外科、末梢神経疾患。日本整形外科学会、日本肩関節学会、日本手外科学会、日本末梢神経学会などに所属する、認定専門医。日本手外科学会代議員、九州肩関節研究会世話人、九州手外科研究会世話人。2011年から福岡ソフトバンクホークスチームドクターを務める。

肘の痛みで多いテニス肘

肘周りの痛みでお困りの方がおられませんか？病院で「レントゲンには異常はないので様子をみましょう」と言われて経過をみていてもなかなか痛みが引かずに、仕事・スポーツ・日常生活に支障をきたしている方は多くいらっしゃいます。

手のひらを上にして肘を正面から見た時に体から遠い部分を外側、体に近い部分を内側と呼びますが、今回は肘の外側が痛くなる疾患でテニス愛好者に多くみられるため「テニス肘」とも呼ばれる上腕骨外側上顆炎についてご説明します。またご自分でチェックするポイントも解説しますので、肘の痛みの症状をお持ちの方は是非ご自分で試してみてください。

上腕骨外側上顆炎とは

ものをつかんで持ち上げる動作やタオルをしぼる動作で生じる肘外側から前腕にかけての痛みを特徴とする疾患で、多くの場合安静にしている時に痛みはありません。

発病しやすい年齢は30代後半から50代で、手でものを抱える作業を行う人に多いといわれています。病名についているようにテニスを行う人でも見られます。若い頃からテニス経験豊富で上手な選手にはむしろ少なく、年を取ってからテニスを始めた中高年テニス初心者に多くみられるようです。

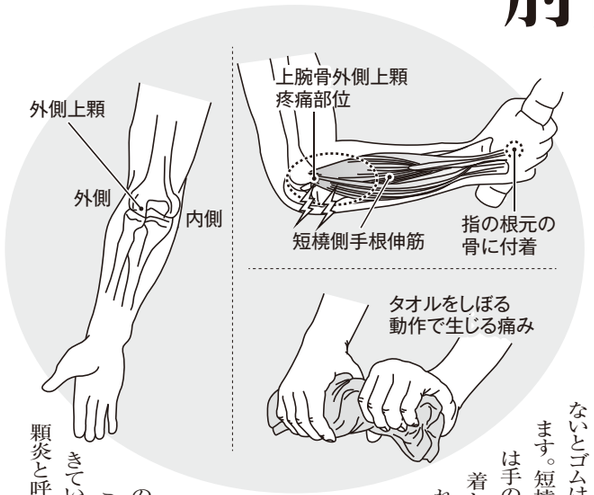

上腕骨外側上顆炎の原因

これらの症状は手首を背屈させる（そらす）際に使用する短橈側手根伸筋とよばれる腱が上腕骨外側部に付着する部分に生じます。短橈側手根伸筋は上腕骨の外側から始まり、手の根元の骨についています。手首を反復して背屈したり、手でものをもったまま持ち上げたりすると、短橈側手根伸筋は強い力で手の根元を引っ張り続けるため短橈側手根伸筋には非常に強いストレスがかかります。

みなさん、山登りの次の日や運動会の翌日に太ももやふくらはぎに強い筋肉痛を感じて筋肉がぱんぱんに張った状態になったご経験はありませんか？筋肉はこのように頻回に使い続けると張りが残り、非常に緊張の強い「ゴム」となります。

一本の紐状のゴムの両端をつまんで引っ張ることをイメージしてください。「柔らかいゴム」の両端を指で摘まみ、引っ張った際は指先にはそれほど強い力を入れずに引っ張ることができますが、非常に「硬く強いゴム」を指先でつまんで引っ張った場合は指先に非常に強い力でつまんで引っ張らないとゴムは指先から離れてしまいます。短橈側手根伸筋というゴムは手の根元の骨と上腕骨に付着しており、この部分がそれぞれ指でつまんでいる部分に相当しますが、短橈側手根伸筋に非常に強い張りがたまってしまい「硬いゴム」となってしまうと特に上腕骨付着部側に「指から離れようとする強い力」が加わり、上腕骨の腱が痛みます。

この腱が痛んで炎症が起きている状態を上腕骨外側上顆炎と呼びます。筋が「硬い」ゴムとなったまま、ものを抱えたりし続けると、はがれる力がこの腱にどんどんかかっていって、炎症はますます悪化します。

テニスではバックハンドでボールを打つ際に生じるとされています。ボールをラケットにあてる（インパクト）の際に、上級者は手肘関節を伸ばした位置で固定してインパクトに向かうのに対して、初心者は手肘関節を曲げた状態でインパクトに向かうという技術的な違いがあるといわれています。またラケットのガットのはりが硬いと手首を背屈させる筋肉に強い緊張が伝わりやすいことも原因とされています。

自分でできる診断法

診断には外来診察で行うテストが3つほどあります。ご自宅でも簡単にできますので試してください。①②は他の人の協力が必要ですが、③は一人でも行えます。

①トムセンテスト：肘を伸ばした状態で手首を伸ばして反らします。反らす方向に力を入れたままで、どなたかに手をつかんで手首を曲げる方向に押してもらうと肘関節外側に痛みが生じる。

②中指伸展テスト：肘を伸ばしたままで中指を伸ばした状態で、どなたかに指を曲げる方向に抑えてもらうと肘関節外側に痛みが生じる。

③チェアテスト：肘関節を伸ばしたままで手で椅子の背もたれをつかんで椅子を持ちあげると痛みが生じる。

これらの検査により本疾患が疑わしい場合はレントゲン撮影を行い、エコーやMRI検査で腱の損傷の確認を行います。

治療のやり方に保存療法

診断がついたら、まず保存療法をおこないます。原因のところで述べましたように手首を反らす時につかう短橈側手根伸筋に強い張りが残っていることが、この疾患の原因ですのでこの筋の緊張をとるストレッチを入念に行います。

やり方は肘を伸ばした状態で反対側の手で手首を曲げる方向に押していきます。肘の外側から前腕にかけて軽い痛みを感じますが、その張りを感じながらゆっくりと筋を伸ばしていきます。また、可能な範囲でスポーツや手をよく使う作業を少し控えて手首の動きを安静にします。

薬物治療としては湿布や外用薬を使用したり、肘外側に直接、局所麻酔薬とステロイドの注射をします。

また、前腕の強い筋の緊張が上腕骨付着部に直接伝わらないようにするためにテニス肘用のバンドを装着します。

これらの治療を半年間継続しても疼痛が持続して、日常生活やお仕事に支障を来す場合は筋膜の切開や病巣の切除、またそれを肘関節鏡視下に行う手術療法を行う場合があります。